



**VII CONGRESSO CATARINENSE
DE OBSTETRÍCIA E GINECOLOGIA**
II Congresso Catarinense de Perinatologia

25 a 27 de junho de 2015 | Expoville | Joinville | SC

Cássio Fon Ben Sum

Declaração de conflito de interesse

Não recebi qualquer forma de pagamento ou auxílio financeiro de entidade pública ou privada para pesquisa ou desenvolvimento de método diagnóstico ou terapêutico ou ainda, tenho qualquer relação comercial com a indústria farmacêutica



**VII CONGRESSO CATARINENSE DE
OBSTETRÍCIA E GINECOLOGIA**

**II CONGRESSO CATARINENSE DE
PERINATOLOGIA**



25 a 27 de junho de 2015 | Expoville | Joinville | SC



HIPOTENSÃO ARTERIAL: PAPEL DO ECOCARDIOGRAFIA

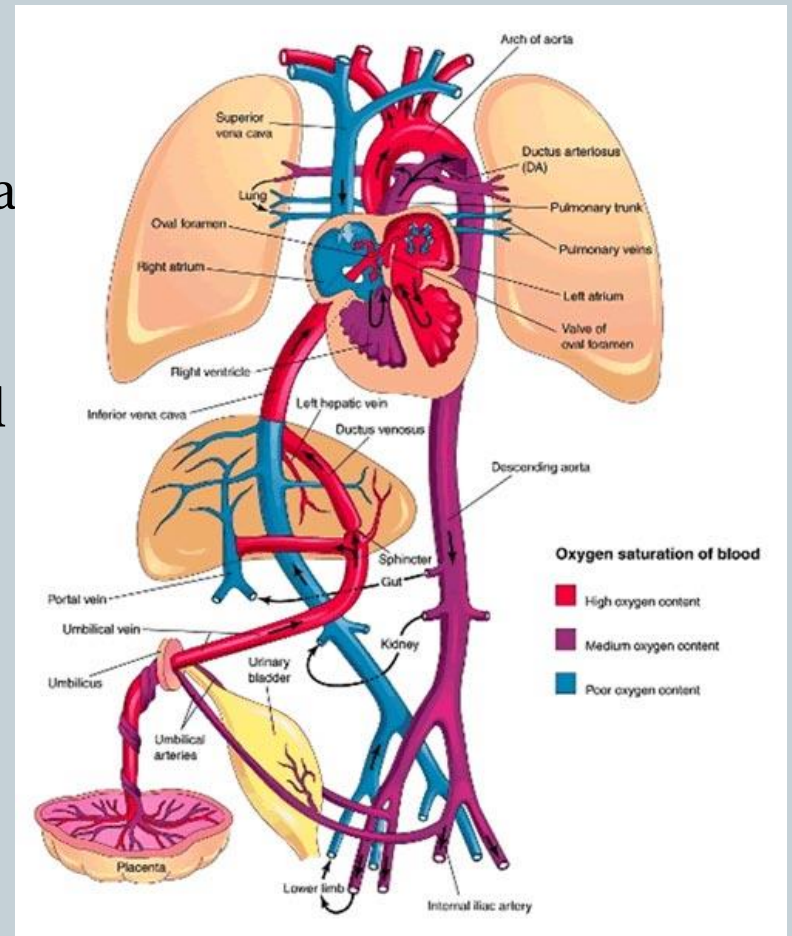
DR: CÁSSIO SUM

JOINVILLE, 27/06/2015

Hipotensão Arterial

○ Fisiologia Transicional

- ✦ Após o nascimento varias mudança cardiovascular.
- ✦ Grandes modificações da vida fetal



Hipotensão Arterial



- Expansão pulmonar
- -> mudanças na Resistencia sistêmica e pulmonar
- → resultado da mudança da circulação: paralelo → Em série
- → redistribuição do débito cardíaco e fluxo sanguíneo
- → aumento da PaO₂ e SO₂
- → fechamento do FOP e PDA.

Hipotensão Arterial



- Em condições patológicas → prematuros ou corioamnionite → podem afetar esta transição levando a déficit de O₂ tecidual.
- Há uma redistribuição do fluxo sanguíneo → preservando órgãos nobres →
- Inicialmente, na fase compensada, com PA normal
- Tardamente → hipotensão e choque = déficit de O₂ para todos os órgãos

Hipotensão Arterial



- Como identificar a hipotensão ?

Table 1



Contents lists available at [ScienceDirect](#)

Seminars in Fetal & Neonatal Medicine

journal homepage: www.elsevier.com/locate/siny



Neonatal hypotension: Dopamine or dobutamine?



Samir Gupta ^{a,*}, Steven M. Donn ^b

^a Department of Paediatrics, University Hospital of North Tees and University of Durham, Stockton-on-Tees, UK

^b Department of Pediatrics, Division of Neonatal-Perinatal Medicine, C.S. Mott Children's Hospital, University of Michigan Health System, Ann Arbor, MI, USA

Veins
(pre-load)

Jugular venous
pressure

Echocardiography

Central venous pressure

Hipotensão Arterial



- Difícil saber níveis numéricos de pressão que podem causar déficit circulatório e tecidual em RNPT.
 - PAM < idade gestacional → tem repercussão ?
 - Necessita de mais dados para iniciar o tratamento ?
- Existe consenso de quando iniciar o tratamento para hipotensão em RNPT ?

Hipotensão Arterial



Eur J Pediatr (2014) 173:793–798
DOI 10.1007/s00431-013-2251-9

ORIGINAL ARTICLE

International survey on diagnosis and management of hypotension in extremely preterm babies

Zbynek Stranak • Jana Semberova • Keith Barrington •
Colm O'Donnell • Neil Marlow • Gunnar Naulaers •
Eugene Dempsey • On behalf of the HIP consortium

- Menor que a idade gestacional
- Ecocardiograma é o exame mais utilizado para diagnóstico
- Correlacionar com a FeVe
- Outros criterios
 - Tempo perfusão periférica
 - Débito urinário
 - Frequência cardíaca

Hipotensão Arterial



- Papel do Ecocardiograma:
 - Qual seria este papel ?
 - Quando tratar??

Hipotensão Arterial



Journal of Paediatrics and
Child Health



doi:10.1111/j.1440-1754.2011.02246.x

ORIGINAL ARTICLE

Cardiovascular support in preterm infants: A survey of practices in Australia and New Zealand

Arvind Sehgal¹, David Osborn² and Patrick J McNamara³

¹Monash Newborn, Monash Medical Centre and Monash University, Melbourne, Victoria, and ²Neonatal Medicine, Royal Prince Alfred Hospital, and University of Sydney, Sydney, New South Wales, Australia and ³Division of Neonatology and Physiology and Experimental Medicine Program, The Hospital for Sick Children and University of Toronto, Toronto, Ontario, Canada

Sem evidencias entre:

PAM < idade gestacional → Lesões cerebrais no USTF

Hipotensão Arterial



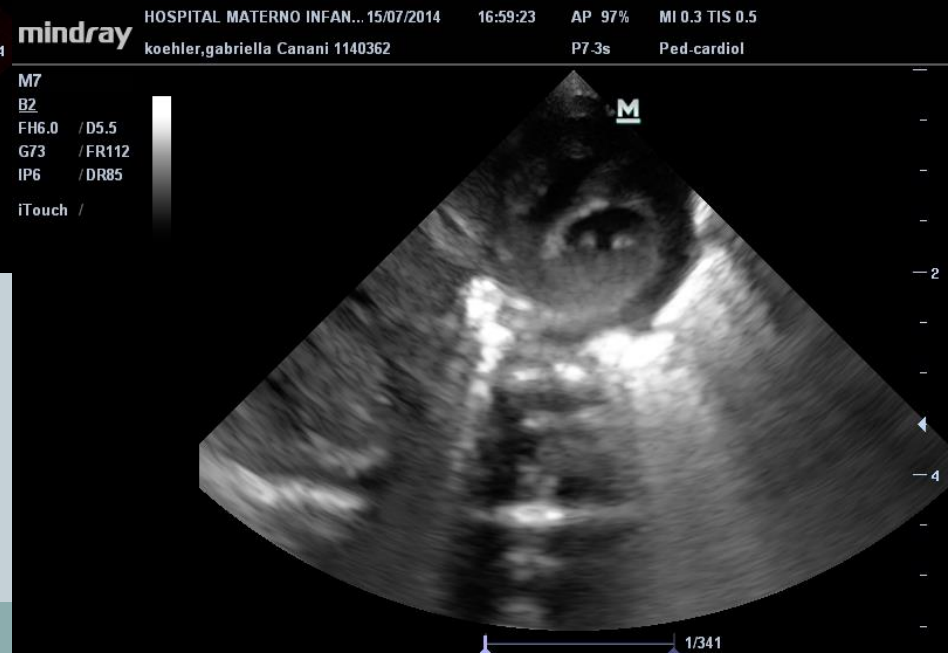
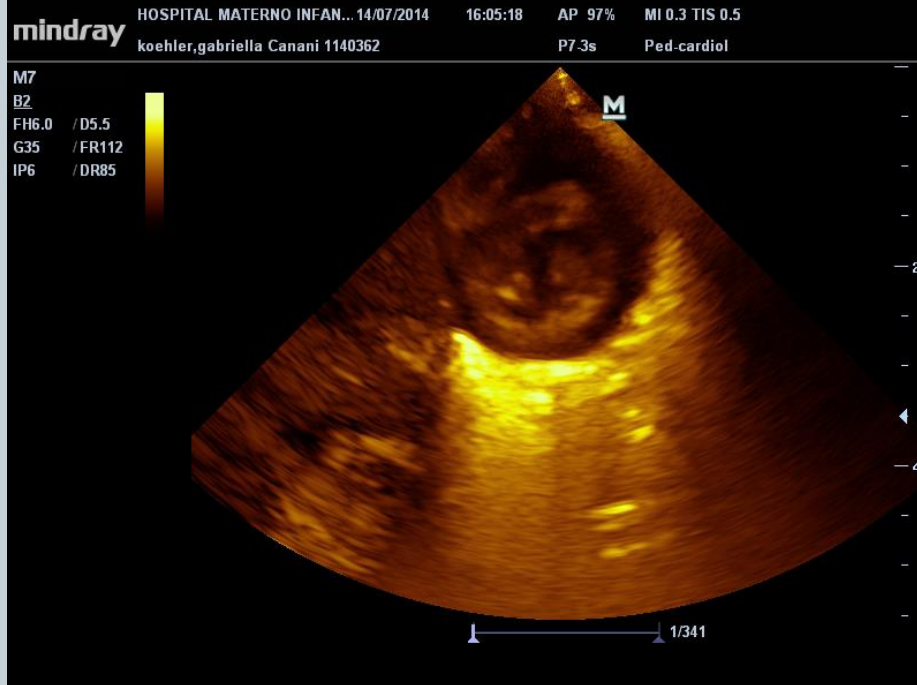
- Há forte correlação entre :
- Baixo débito Cardíaco → hemorragias cerebrais (USTF)

Hipotensão Arterial

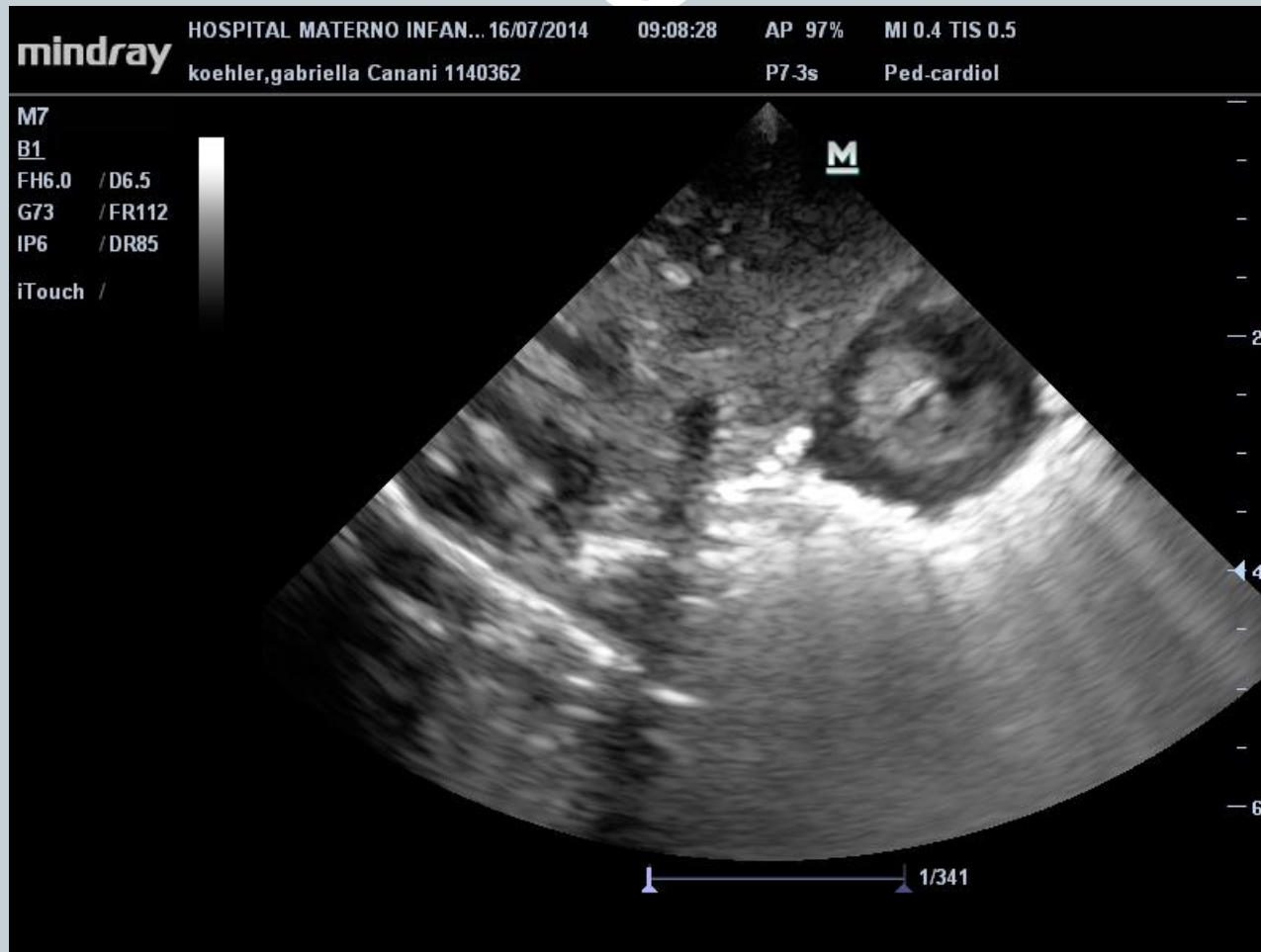


- Informações do ecocardiograma
 - Eco funcional
- Função ventricular
 - Cálculo do encurtamento e Fração ejeção ventricular
 - derrames pericardicos
- Índice e Débito Cardíaco
 - IC Normal: 2,4- 4,0 ml/m²/min

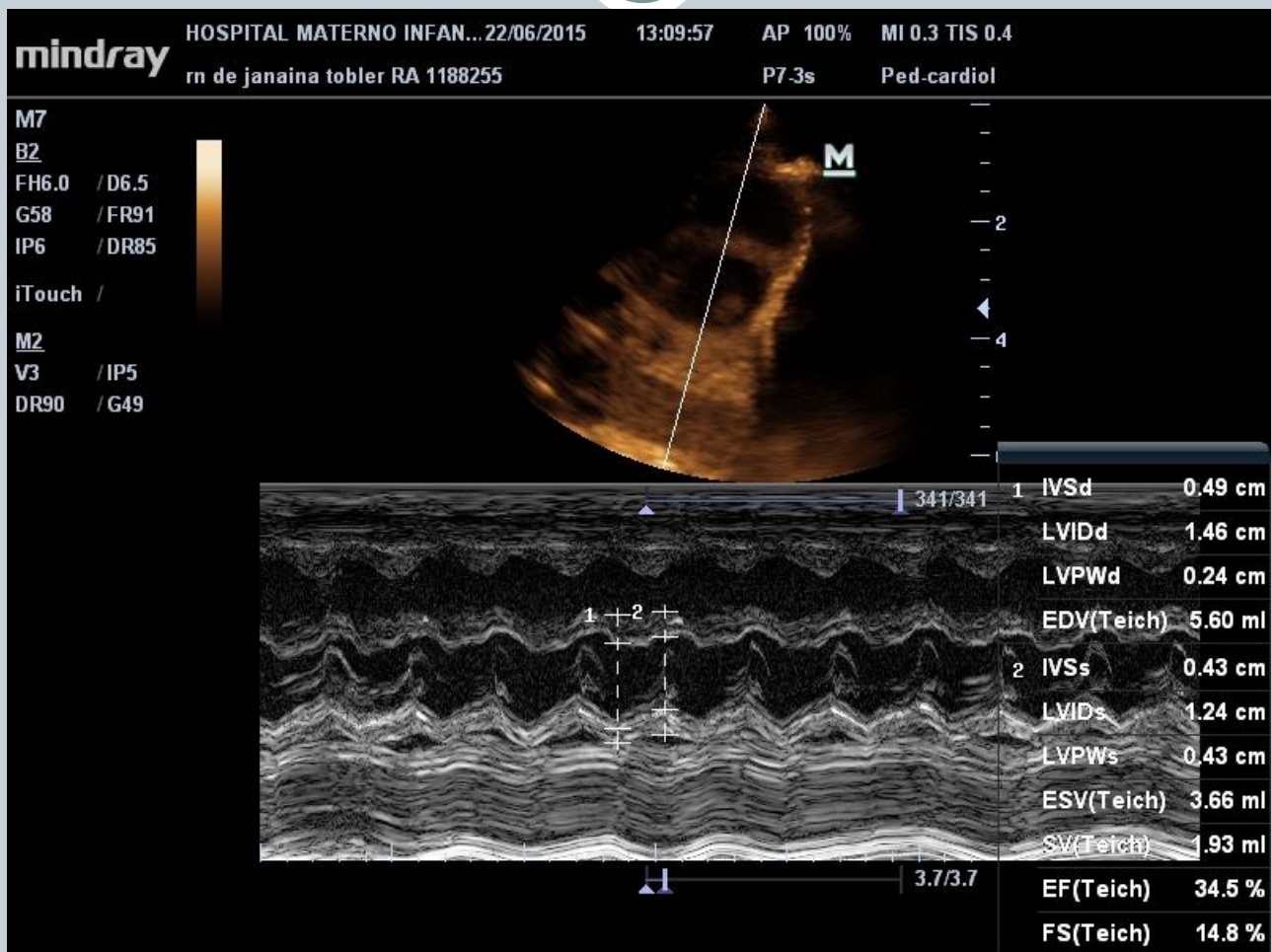
RNPT 25 semanas 580 gramas



RNPT 25 semanas 580 gramas



1	IVSd	0.28 cm
	LVIDd	1.69 cm
	LVPWd	0.18 cm
	EDV(Teich)	8.31 ml
2	IVSs	0.49 cm
	LVIDs	0.83 cm
	LVPWs	0.34 cm
	ESV(Teich)	1.25 ml
	SV(Teich)	7.07 ml
	EF(Teich)	85.0 %
	FS(Teich)	50.9 %



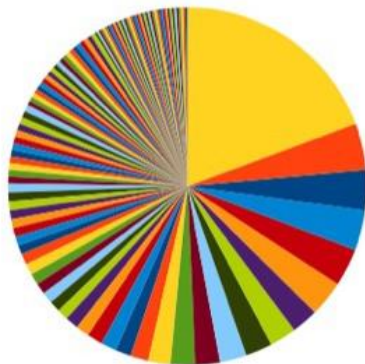
HJAF – Cirurgia Cardiovascular Pediátrica 2013-2015

E-Mail: cardiologia@hjaf.org.br Fone: (47) 3145-1600



497 cirurgias

sub-title



abelardo luz	Luzerna	biguacu	petrolandia	içara 6
agrolandia	maracaja	braco do norte	piçarras	são bento do sul
aguas de chapeco	massaranduba	entre rios	são joao batista	camboriu
aguar momas	monte castelo	grao para	são jose do cedro	mafra 7
balneario arroio do silva	morro da fumaca	ibirama	sombrio	são francisco do sul
balneario barra do sul	Orleans	imarui	tijucas	balneario camboriu8
blumenau	pouso redondo	imbituba	turvo	palhoça 10
bom retiro	presidente castelo branco	ipira	xanxere	chapeco 11
brusque	rancho queimado	irari	fraiburgo 4	Navegantes
campo alegre	rio do oeste	itaiopolis	indaial	caçador 12
campo belo do sul	riqueza	jacinto machado	ituporanga	concordia
capinzal	santa rosa do sul	laguna	Joaçaba	itapema
chapadão do lageado	santa terezinha do progresso	lebon regis	Penha	Jaragua do Sul
cocal do sul	santo amaro da imperatriz	meleiro	porto uniao	são jose16
correia pinto	são domingos	Papandua	schroeder	Lages 17
curitibanos	são joao do sul	rio do siul	tubarao	criciuma 18
erval velho	são pedro de alcantara	tres barras	barra velha 5	florianopolis18
faxinal dos guedes	urupema	urussanga	canoinhas	itajai 21
forquilha	videira	xaxim	guaramirim	Joinville96
itapoa	Vitor meireles	ararangua 3	heral D'Oeste	
jaguaruna	antonio carlos 2	bombinhas	Porto Belo	
lauro muller	araquari	campos novos	rio negrinho	
luiz alves	bela vista do todo	garuva	são miguel d'Oeste	